

EVENTO VIRTUAL

# X CONGRESSO DA SPPCV

28 A 30 DE OUTUBRO DE 2021

**Spinal Cord Injuries/**

Traumatismos Vertebro-Medulares

**Anterior Approaches to the Spine/**

Abordagens Anteriores da Coluna Vertebral

**Endoscopic Spine Surgery/**

Cirurgia Endoscópica da Coluna

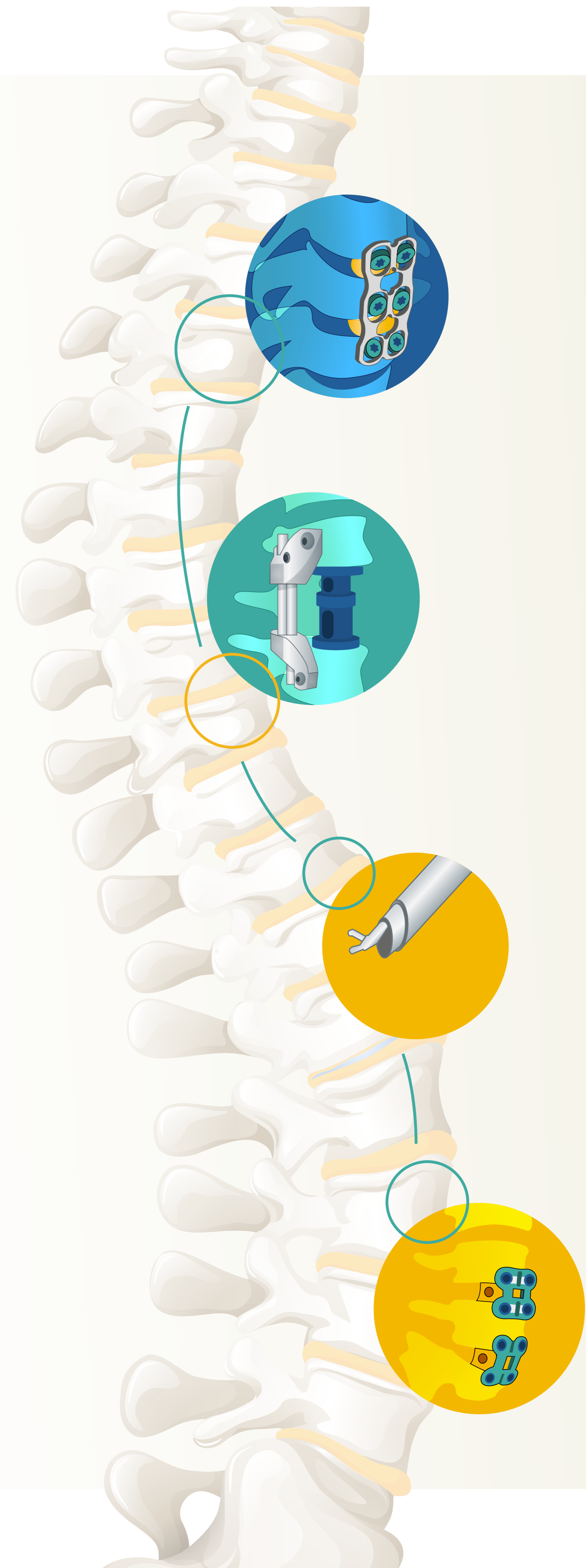
**Spine Surgeon Career/**

A Carreira do Cirurgião de Coluna

PROGRAMA E LIVRO DE RESUMOS →



**SPPCV**  
SOCIEDADE  
PORTUGUESA  
DE PATOLOGIA  
DA COLUNA  
VERTEBRAL





DIA 28

DIA 29

DIA 30

ORGANIZAÇÃO

COMUNICAÇÕES ORAIS

POSTERS

EVENTO VIRTUAL

# X CONGRESSO DA SPPCV

28 A 30 DE OUTUBRO DE 2021



**SPPCV**  
SOCIEDADE  
PORTUGUESA  
DE PATOLOGIA  
DA COLUNA  
VERTEBRAL

## DIA 28 OUTUBRO 2021

QUINTA-FEIRA

[VER MAIS +](#)

- **Welcome and Program Overview/**  
Sessão de Abertura
- **AOSpine Pre-congress Symposium:  
Cervical Spine Deformity/**  
Curso Pré-Congresso da AOSpine:  
Deformidade Cervical
- **Spinal Cord Injuries/**  
Traumatismos vertebro-medulares
  - **Hot topics in spinal cord injuries management/**  
Novos desenvolvimentos no tratamento das  
lesões vertebro-medulares;
  - **New Developments In Spinal Cord  
Injuries Research/** Novos desenvolvimentos  
na investigação em traumatismos  
vertebro-medulares;
  - **The Portuguese Reality: The Way to an Integrated  
and Fast Approach in Spinal Cord Injuries/**  
A realidade portuguesa: criação de vias  
"facilitadoras" no tratamento de lesões  
vertebro-medulares.
- **Comunicações Orais**

## DIA 29 OUTUBRO 2021

SEXTA-FEIRA

[VER MAIS +](#)


- **Melhores Posters**
- **Anterior Approaches to the Spine/**  
Abordagens Anteriores da Coluna
  - **Cervical Spine/**Coluna Cervical
  - **Thoracic Spine/**Coluna Torácica
  - **Lumbar Spine/**Coluna Lombar
- **Conferência Medtronic**
- **Conferência Depuy-Synthes**
- **Melhores Comunicações Orais**
- **President's lecture/**  
Conferência do Presidente da SPPCV

## DIA 30 OUTUBRO 2021

SÁBADO

[VER MAIS +](#)

- **Endoscopic Spine Surgery/**  
Cirurgia Endoscópica da Coluna
  - **First Steps in Endoscopic  
Spine Surgery/**Primeiros passos  
na cirurgia endoscópica da coluna
  - **Mastering Endoscopic Spine Surgery/**  
Evoluir na cirurgia endoscópica  
da coluna
- **Spine Surgeon Career/**  
A Carreira do Cirurgião de Coluna
- **Entrega de Prémio para Melhor  
Poster e Melhor Comunicação Oral**
- **Encerramento do Congresso**





DIA 28

DIA 29

DIA 30

ORGANIZAÇÃO

COMUNICAÇÕES ORAIS

POSTERS

EVENTO VIRTUAL

# X CONGRESSO DA SPPCV

28 A 30 DE OUTUBRO DE 2021



**SPPCV**  
SOCIEDADE  
PORTUGUESA  
DE PATOLOGIA  
DA COLUNA  
VERTEBRAL

## ORGANIZAÇÃO

### Organizing Committee/ Comissão Organizadora

Pedro Varanda (Presidente/Chairman)  
Bruno Direito dos Santos  
Bruno Santiago  
Carla Reizinho  
Jorge Alves  
Ricardo Rodrigues-Pinto  
Rui Duarte


### Scientific Committee/ Comissão Científica

Artur Teixeira (Presidente/Chairman)  
Álvaro Lima  
João Cannas  
Nelson Carvalho  
Paulo Pereira  
Pedro Fernandes

### Secretariado



Tel: +351 220 164 206  
Tlm: +351 933 205 202  
eventos@norahsevents.pt





DIA 28

DIA 29

DIA 30

ORGANIZAÇÃO

COMUNICAÇÕES ORAIS

POSTERS

EVENTO VIRTUAL

# X CONGRESSO DA SPPCV

28 A 30 DE OUTUBRO DE 2021



**SPPCV**  
SOCIEDADE  
PORTUGUESA  
DE PATOLOGIA  
DA COLUNA  
VERTEBRAL

## PATROCINADORES

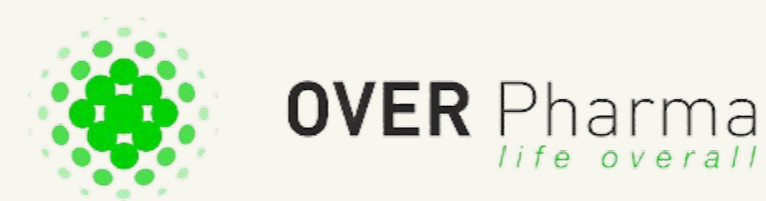### PATROCINADORES PLATINA




### PATROCINADORES OURO



### PATROCINADORES PRATA



### PATROCINADORES BRONZE





EVENTO VIRTUAL

# X CONGRESSO DA SPPCV

28 A 30 DE OUTUBRO DE 2021



**SPPCV**  
SOCIEDADE  
PORTUGUESA  
DE PATOLOGIA  
DA COLUNA  
VERTEBRAL

## PROGRAMA • DIA 28

→  
CONT.

**09h00** **Welcome and Program Overview/**  
Sessão de Abertura  
Pedro Varanda

**09h05**  
–  
**14h00** **AOSpine Pre-congress Symposium: Cervical Spine Deformity/** Curso Pré-Congresso da AOSpine: Deformidade Cervical  
Bruno Santiago / Tavares Matos



**Background/** Avaliação clínica

**09h05** **Introduction/** Introdução  
Bruno Santiago / Tavares Matos

**09h10** **How to evaluate Cervical alignment/**  
Como avaliar o alinhamento cervical  
Pedro Berjano

**09h30** **Cervical deformity classifications/**  
Classificação da deformidade Cervical  
Nuno Neves

**09h50** **A primer on congenital cervical deformities/**  
Deformidade cervical congénita  
Rafael Gonzalez

**10h10** **Adult cervical deformities: review and biomechanical considerations/** Deformidade cervical do adulto: revisão e aspectos biomecânicos  
Richard Assaker

**10h30** **Case Discussion I/** Discussão de Casos I  
Richard Assaker

**10h55** BREAK

**Surgical treatment/** Tratamento Cirurgico

**11h15** **Management Strategies: when to go anterior, posterior or 360°/** Estratégias de tratamento: via anterior, posterior ou combinada  
Matti Scholz


**11h35** **Surgical techniques – State of the art/**  
Técnica cirúrgica – estado da arte  
Philippe Bancel

**11h55** **Complication avoidance and treatment/**  
Como evitar e tratar complicações  
Klaus Schnake

**12h15** **Junctional failure and Revision surgery/**  
Cifose juncional e Cirurgia de revisão  
Luis Carelli

**12h35** **Case Discussion II/** Discussão de casos II  
Luis Carelli

**13h00** LUNCH





EVENTO VIRTUAL

# X CONGRESSO DA SPPCV

28 A 30 DE OUTUBRO DE 2021




**SPPCV**  
SOCIEDADE  
PORTUGUESA  
DE PATOLOGIA  
DA COLUNA  
VERTEBRAL

## PROGRAMA • DIA 28

- 14h00 Spinal Cord Injuries/**  
Traumatismos vertebro-medulares  
Ricardo-Rodrigues-Pinto / Rui Duarte
- Hot topics in spinal cord injuries management/**  
Novos desenvolvimentos no tratamento das lesões vertebro-medulares  
Ricardo Rodrigues-Pinto
- 14h00 Acute management of patient with spinal cord injuries/**  
Abordagem inicial do doente com lesão vertebro-medular  
Nélson Carvalho
- 14h10 Early surgery in spinal cord injuries: "Time is spine"/**  
Cirurgia precoce em lesões vertebro-medulares: "Time is spine"  
Michael Fehlings
- 14h25 Traumatic incomplete cervical spinal cord injuries without instability/**Lesão medular traumática incompleta sem instabilidade  
Jeff Wilson
- 14h35 Discussion/**Discussão
- New Developments In Spinal Cord Injuries Research/**Novos desenvolvimentos na investigação em traumatismos vertebro-medulares  
Rui Duarte
- 14h45 Multidisciplinary Strategies for Spinal Cord Injuries Repair/**  
Estratégias multidisciplinares na reparação de lesões vertebro-medulares  
António Salgado

- 15h00 A View of the Future for BMI Basic Research and Clinical Applications/** Uma visão sobre o futuro da investigação básica e aplicações clínicas das interfaces cérebro-máquina  
Miguel Nicolelis
- 15h15 Discussion/**Discussão
- 15h25 ROUND TABLE DISCUSSION**  
Carlos Daniel
- The Portuguese Reality: The Way to an Integrated and Fast Approach in Spinal Cord Injuries/**  
A realidade portuguesa: criação de vias "facilitadoras" no tratamento de lesões vertebro-medulares  
Ricardo Rodrigues-Pinto/Fernando Araújo/Salvador Mendes de Almeida
- 15h55 BREAK**
- 16h20 Comunicações Orais (CO01-CO04)**  
Artur Teixeira / Pedro Varanda
- 17h00 Discussion/**Discussão
- 17h15 Abertura do Congresso**  
Pedro Varanda





DIA 28

DIA 29

DIA 30

ORGANIZAÇÃO

COMUNICAÇÕES ORAIS

POSTERS

EVENTO VIRTUAL

# X CONGRESSO DA SPPCV

28 A 30 DE OUTUBRO DE 2021



**SPPCV**  
SOCIEDADE  
PORTUGUESA  
DE PATOLOGIA  
DA COLUNA  
VERTEBRAL

## PROGRAMA • DIA 29

→  
CONT.

**09h30** **Melhores Posters (MEP08-MEP10)**

Artur Teixeira/Pedro Varanda

**10h00** Discussion/Discussão

**10h15** **Anterior Approach to the Spine/**

Abordagem Anterior da Coluna  
Pedro Varanda

**Cervical Spine/Coluna Cervical**

**10h15** **Anterior Approach to the Subaxial Cervical Spine/**

Abordagem anterior da Coluna Cervical anterior subaxial  
Nick Haden

**10h30** **Anterior Cervical Foraminotomy/**

Foraminotomia Cervical Anterior  
Avelino Parajon

**10h45** **Anterior Approach to the Upper Cervical Spine/**

Abordagem anterior da Coluna Cervical Alta  
Andreas Korge

**11h00** **Anterior Approach to the Cervicothoracic Spine/**

Abordagem anterior da coluna cervicotorácica  
Rui Pinto

**11h15** Discussion/Discussão

**11h30** BREAK

**Thoracic Spine/Coluna Torácica**

**11h45** **Thoracotomy Approach/Abordagem por Toracotomia**  
Álvaro Lima

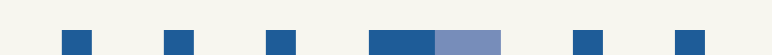**12h00** **Thoracoscopic Approach/Abordagem Toracoscópica**  
Gerd Bordon

**12h15** **Lateral MIS Approach/Abordagem lateral MIS**  
Emiliano Vialle

**12h30** **The Thoracolumbar Junction/A Transição Toracolombar**  
João Cannas

**12h45** Discussion/Discussão

**13h00** LUNCH





DIA 28

DIA 29

DIA 30

ORGANIZAÇÃO

COMUNICAÇÕES ORAIS

POSTERS

EVENTO VIRTUAL

# X CONGRESSO DA SPPCV

28 A 30 DE OUTUBRO DE 2021



**SPPCV**  
SOCIEDADE  
PORTUGUESA  
DE PATOLOGIA  
DA COLUNA  
VERTEBRAL

## PROGRAMA • DIA 29

### Lumbar Spine/Coluna Lombar

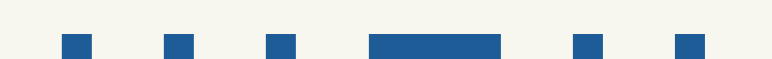- 14h00** **Anterior Approach to the Lumbar Spine/**  
Abordagem Anterior da Coluna Lombar  
Cristiano Menezes
- 14h15** **Anterolateral MIS Approach to the Lumbar Spine/**  
Abordagem Anterolateral da Coluna Lombar MIS  
Pedro Varanda
- 14h30** **MIS Approach for Thoracolumbar and Lumbar**  
**Corpectomy/**Abordagem Anterior MIS para  
Corporectomia Toracolombar e Lombar  
Pedro Berjano
- 14h45** **Anterolateral Approach of the Lumbar Spine**  
**for Sagittal Balance/Deformity/**  
Abordagem Anterolateral da Coluna Lombar  
para Balanço Sagital  
Kai Scheufler
- 15h00** **Single-position Prone Lateral Approach/**  
Abordagem Lateral da Coluna Lombar em Pronação  
Luiz Pimenta
- 15h15** **Discussion/**Discussão
- 00h00** BREAK

### Conferência Medtronic

- 16h00** **Experience with Robotics in Spine Surgery**  
Richard V. Chua (USA)
- 16h20** **Discussion/**Discussão

### Conferência Depuy-Synthes

- 16h30** **10 pormaiores para um MISS-ALIF bem sucedido.**  
**Considerações pessoais, aspetos técnicos**  
**e casos clínicos demonstrativos.**  
Manuel Tavares de Matos
- 16h50** **Discussion/**Discussão
- 16h55** BREAK
- 17h00** **Melhores Comunicações Orais (MCO05-MCO07)**  
Artur Teixeira/Pedro Varanda
- 17h45** **President's lecture/**  
Conferência do Presidente da SPPCV  
Nuno Neves





DIA 28

DIA 29

DIA 30

ORGANIZAÇÃO

COMUNICAÇÕES ORAIS

POSTERS

EVENTO VIRTUAL

# X CONGRESSO DA SPPCV

28 A 30 DE OUTUBRO DE 2021



**SPPCV**  
SOCIEDADE  
PORTUGUESA  
DE PATOLOGIA  
DA COLUNA  
VERTEBRAL

## PROGRAMA • DIA 30

→  
CONT.

**09h00** **Endoscopic Spine Surgery/**  
Cirurgia Endoscópica da Coluna  
Carla Rezinho/Rui Duarte

**First Steps in Endoscopic Spine Surgery/**  
Primeiros passos na cirurgia endoscópica da coluna

**09h00** **Crossfire: I'm a senior surgeon, should I change to endoscopy?/**Crossfire: Sou um cirurgião experiente, devo mudar para endoscopia?  
Miguel Casimiro/Paulo Pereira

**09h20** **Lumbar Endoscopic Surgery: Techniques and Indications/**  
Endoscopia da Coluna Lombar: indicações e técnicas  
Miguel Loureiro

**09h35** **Learning Curve – How to Start and Progress?/**  
Curva de aprendizagem – como começar e evoluir?  
Alfredo Carvalho

**09h50** **Discussion/**Discussão

**Mastering Endoscopic Spine Surgery/**  
Evoluir na cirurgia endoscópica da coluna

**10h00** **Advanced Lumbar Endoscopic Surgery/**  
Endoscopia avançada da coluna lombar  
Martin Komp


**10h15** **EndoLIF – How I do it/**EndoLIF – a minha técnica  
José Miguel Sousa

**10h30** **The Heuristic Guideline for Full-endoscopic Posterior Approach for Unilateral Cervical Radiculopathy/**  
Racional da abordagem posterior endoscópica na radiculopatia cervical unilateral  
Jin-Sung Kim (LUKE)

**10h45** **Recent Technical Advancement of Endoscopic Surgery on the Thoracic Spine/**Evolução técnica recente na cirurgia endoscópica da coluna torácica  
Jin-Sung Kim (LUKE)

**11h00** **Discussion/**Discussão

**11h15** BREAK





DIA 28

DIA 29

DIA 30

ORGANIZAÇÃO

COMUNICAÇÕES ORAIS

POSTERS

EVENTO VIRTUAL 

# X CONGRESSO DA SPPCV

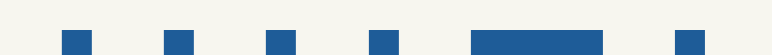28 A 30 DE OUTUBRO DE 2021



**SPPCV**  
SOCIEDADE  
PORTUGUESA  
DE PATOLOGIA  
DA COLUNA  
VERTEBRAL

## PROGRAMA • DIA 30

- |              |  |              |   |
|--------------|--|--------------|---|
| <b>11h30</b> | <b>Spine Surgeon Career/</b><br>A Carreira do Cirurgião de Coluna<br>Jorge Alves/Pedro Varanda   | <b>12h15</b> | <b>How to manage being an international leader in Spine field?/</b> Como conseguir ser um líder internacional na área da coluna<br>Alexander R. Vaccaro |
| <b>11h30</b> | <b>I Changed Public Hospital and had to Face a New Reality/</b><br>Troquei de hospital público e tive que me adaptar uma nova realidade<br>Hélder Mauricio | <b>12h30</b> | <b>Mastering a career and Intergeneration Work in Spine Surgery/</b> Chegar ao topo da carreira e trabalho intergeracional<br>Jean-Charles Le Huec      |
| <b>11h40</b> | <b>Decided to do only private practice – pros and cons/</b><br>Decidi fazer apenas medicina privada – prós e contras<br>Luis Teixeira                      | <b>12h45</b> | <b>Discussion/</b> Discussão  |
| <b>11h50</b> | <b>Heading a Spine Unit in an University Hospital/</b><br>Como liderar uma Unidade de Coluna num Hospital Universitário<br>Paulo Pereira                   | <b>13h00</b> | <b>Entrega de Prémio para Melhor Poster e Melhor Comunicação Oral</b>   |
|              |  |              | <b>Encerramento do Congresso</b>  |





DIA 28

DIA 29

DIA 30

ORGANIZAÇÃO

COMUNICAÇÕES ORAIS

POSTERS

EVENTO VIRTUAL 

# X CONGRESSO DA SPPCV

28 A 30 DE OUTUBRO DE 2021



**SPPCV**  
SOCIEDADE  
PORTUGUESA  
DE PATOLOGIA  
DA COLUNA  
VERTEBRAL

## COMUNICAÇÕES ORAIS

**CO-01**[VER MAIS +](#)

### Relação entre os Músculos Paravertebrais e o Outcome Funcional após Discectomia Lombar

Vasco Carvalho<sup>1,2</sup>; Juliana Santos<sup>2</sup>; Pedro Santos Silva<sup>1,2,3</sup>; Rui Vaz<sup>1,2,3</sup>; Paulo Pereira<sup>1,2,3</sup>

<sup>1</sup> Centro Hospitalar Universitário São João;

<sup>2</sup> Faculdade de Medicina, Universidade do Porto;

<sup>3</sup> Unidade de Neurociências, Hospital CUF Porto

**CO-02**[VER MAIS +](#)

### Cirurgia Endoscópica Transforaminal de Hérnia Discal Lombar: Resultados Clínicos Preliminares

Tiago Amorim-Barbosa<sup>1</sup>; Sara Diniz<sup>1</sup>; Pedro Neves<sup>1</sup>; Paulo Costa<sup>1</sup>

<sup>1</sup> Centro Hospitalar Universitário do Porto

**CO-03**[VER MAIS +](#)

### Modelação Computacional da Degeneração do Disco Intervertebral Lombar Antes e Depois de Cirurgia de Fusão Intersomática Lateral Oblíqua

M.I. Godinho<sup>1</sup>; V. Carvalho<sup>1</sup>; M.T. Matos<sup>2</sup>; P.R. Fernandes<sup>1</sup>;

A.P.G. Castro<sup>1</sup>

<sup>1</sup> IDMEC, Instituto Superior Técnico, Universidade de Lisboa;

<sup>2</sup> Hospital dos Lusíadas – Lisboa

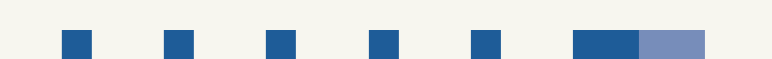**CO-04**[VER MAIS +](#)

### Tratamento Ciúrgico Precoce no Tratamento de Espondilodiscites Piogénicas não Complicadas

Eduardo Moreira Pinto<sup>1</sup>; Artur Teixeira<sup>1</sup>; Ricardo Frada<sup>1</sup>;

Tânia Viegas<sup>1</sup>; Manuel Godinho<sup>1</sup>; Pedro Balau<sup>1</sup>; António Miranda<sup>1</sup>

<sup>1</sup> Centro Hospitalar de Entre Douro e Vouga





DIA 28

DIA 29

DIA 30

ORGANIZAÇÃO

COMUNICAÇÕES ORAIS

POSTERS

EVENTO VIRTUAL 

# X CONGRESSO DA SPPCV

28 A 30 DE OUTUBRO DE 2021



**SPPCV**  
SOCIEDADE  
PORTUGUESA  
DE PATOLOGIA  
DA COLUNA  
VERTEBRAL

## MELHORES COMUNICAÇÕES ORAIS

**CO-05**[VER MAIS +](#)

### Impacto da Sinistralidade Laboral nos Resultados da Discectomia Lombar

Pedro Pereira<sup>1</sup>; Joana Almeida<sup>1</sup>; Daniela Linhares<sup>1</sup>;  
Manuel Ribeiro Silva<sup>1</sup>; Nuno Neves<sup>1</sup>

<sup>1</sup> Centro Hospitalar e Universitário de São João

**CO-06**[VER MAIS +](#)

### A New Answer for Spinal Cord Injury Repair. A Pre-Clinical Study.

Carla Sousa<sup>1,2,3</sup>; Rui Lima<sup>1</sup>; Manuel Cunha E Sá<sup>3</sup>;  
Richard G. Fessler<sup>4</sup>; Nuno Silva<sup>1</sup>

<sup>1</sup> Life and Health Sciences Research Institute;

<sup>2</sup> Universidade do Minho;

<sup>3</sup> Hospital Garcia de Orta;

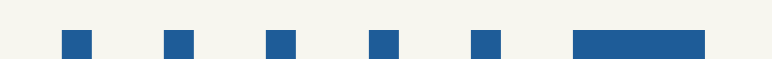<sup>4</sup> Rush University Medical Center

**CO-07**[VER MAIS +](#)

### Escoliose Idiopática do Adolescente: Dispositivo Posterior Dinâmico de Correção da Deformidade, Experiência de 23 Casos em 3 Anos pela Mesma Equipa Cirúrgica

João Luís Silva<sup>1</sup>; Tah Pu Ling<sup>1</sup>; Pedro Sá Cardoso<sup>1</sup>;  
Oliana Tarquini<sup>1</sup>; Inês Balacó<sup>1</sup>; João Cabral<sup>1</sup>; Marcos Carvalho<sup>1</sup>;  
Cristina Alves<sup>1</sup>

<sup>1</sup> Serviço de Ortopedia Pediátrica, Hospital Pediátrico – CHUC, EPE





EVENTO VIRTUAL

# X CONGRESSO DA SPPCV

28 A 30 DE OUTUBRO DE 2021



**SPPCV**  
SOCIEDADE  
PORTUGUESA  
DE PATOLOGIA  
DA COLUNA  
VERTEBRAL

## RESUMOS COMUNICAÇÕES ORAIS

### CO-01

## Relação entre os Músculos Paravertebrais e o Outcome Funcional após Discectomia Lombar

Vasco Carvalho<sup>1,2</sup>; Juliana Santos<sup>2</sup>; Pedro Santos Silva<sup>1,2,3</sup>; Rui Vaz<sup>1,2,3</sup>; Paulo Pereira<sup>1,2,3</sup>

<sup>1</sup> Centro Hospitalar Universitário São João;

<sup>2</sup> Faculdade de Medicina, Universidade do Porto;

<sup>3</sup> Unidade de Neurociências, Hospital CUF Porto

#### INTRODUÇÃO:

O resultado e prognóstico de doentes com hérnia discal lombar submetidos a discectomia relaciona-se a uma multiplicidade de variáveis clínicas, sendo fulcral a caracterização da população dos doentes com maior benefício clínico potencial. Apesar de alguma evidência inicial, a influência da atrofia muscular lombar permanece ainda pouco definida, mesmo utilizando parâmetros progressivamente mais validados na definição do grupo muscular paravertebral, como a muscular cross sectional area (CSA) e a infiltração adiposa (FI). Foi definido avaliar a influência da atrofia dos músculos paravertebrais no outcome clínico de doentes com hérnia discal lombar sintomática submetidos a discectomia

#### MÉTODOS:

Foi efetuada uma análise retrospectiva de dados recolhidos prospetivamente. Doentes com idade superior a 18 anos, diagnóstico de hérnia discal lombar e dor radicular, submetidos a discectomia lombar a um nível, foram incluídos no estudo. A CSA e a FI dos músculos multifídeos, eretor da espinha e psoas foram analisadas com o Software ImageJ, nos níveis L3-L4, L4-L5 e L5-S1, em cortes axiais de Ressonância Magnética ponderadas em T2. O estado clínico dos doentes foi avaliado no pré-operatório e um ano após a cirurgia, com questionários PROM (patient reported outcome measurements), que incluíram o Numeric Rating Score para dor lombar e membro inferior, Core Outcome Measurement Index (COMI), Índice de Incapacidade de Oswestry e o EuroQoL-5D. Foram realizadas regressão simples univariada e linear múltipla.

#### PALAVRAS-CHAVE :

Infiltração Adiposa, Hérnia Discal Lombar, Músculos Paravertebrais, Outcome

#### RESULTADOS:

Registaram-se correlações negativas entre a CSA do músculo psoas do lado sintomático e os questionários PROM pré-operatórios. A FI do eretor da espinha foi o único fator relacionado com os PROM pós-operatórios. O COMI pós-operatório foi maior no grupo com FI>30% (mediana: 4,4; intervalo interquartil: 3,2) e menor no grupo com FI<15% (mediana: 1,2; intervalo interquartil: 1,6) (Kruskal-Wallis; p<0,001). O sexo masculino foi associado a melhores outcomes pós-operatórios, assim como FI<15% do eretor da espinha, enquanto que uma FI>30% se relacionou com um pior estado pós-operatório.

#### CONCLUSÕES:

Neste estudo, uma maior infiltração adiposa nos músculos eretores da espinha correlacionou-se com outcomes pós-operatórios menos favoráveis após discectomia lombar.





EVENTO VIRTUAL

# X CONGRESSO DA SPPCV

28 A 30 DE OUTUBRO DE 2021



**SPPCV**  
SOCIEDADE  
PORTUGUESA  
DE PATOLOGIA  
DA COLUNA  
VERTEBRAL

## RESUMOS COMUNICAÇÕES ORAIS

### CO-02

## Cirurgia Endoscópica Transforaminal de Hérnia Discal Lombar: Resultados Clínicos Preliminares

Tiago Amorim-Barbosa<sup>1</sup>; Sara Diniz<sup>1</sup>; Pedro Neves<sup>1</sup>; Paulo Costa<sup>1</sup>

<sup>1</sup> Centro Hospitalar Universitário do Porto

#### INTRODUÇÃO:

A cirurgia minimamente invasiva da coluna tem crescido de forma exponencial nos últimos anos, com o desenvolvimento de novas técnicas e instrumentais cirúrgicos adequados, tornando-se vantajosa no tratamento da patologia degenerativa da coluna vertebral, uma vez que permite minimizar possíveis complicações cirúrgicas associadas à idade e comorbilidades do doente, assim como à própria cirurgia "aberta" convencional. O objetivo deste trabalho foi avaliar os resultados clínicos de doentes submetidos ao tratamento de hérnia discal lombar por via endoscópica transforaminal.

#### MATERIAL E MÉTODOS:

Um estudo retrospectivo de doentes consecutivamente submetidos a tratamento de hérnia discal lombar por via endoscópica transforaminal, pelo mesmo cirurgião, entre setembro de 2018 e maio de 2021, foi realizado.

#### RESULTADOS:

Um total de 40 doentes foi incluído (24 (60%) homens, 16 (40%) mulheres). A idade média foi de 55 anos. O período de seguimento médio foi de 7 meses [2-26 meses]. A maioria dos doentes (82%) apresentava hérnia discal em localização foraminal, 57% ao nível de L4-L5, 25% em L3-L4 e 18% em L5-S1.

#### PALAVRAS-CHAVE :

Cirurgia Endoscópica, Hérnia Discal, Via Transforaminal, Patologia Degenerativa

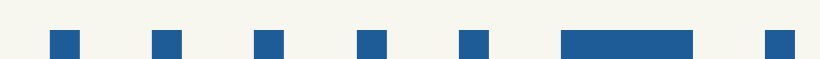Foi registada uma melhoria clínica estatisticamente significativa no pós-operatório comparativamente com o pré-operatório no Oswestry Disability Index ( $23 \pm 3,6$  vs  $62 \pm 3,3$ ;  $p < 0.005$ ), na Escala Visual Analógica para Dor Lombar ( $3,6 \pm 0,6$  vs  $7,4 \pm 0,6$ ;  $p < 0.005$ ) e Dor Irradiada ao Membro Inferior ( $2,9 \pm 0,6$  vs  $8,6 \pm 0,3$ ;  $p < 0.005$ ), respetivamente.

Não foram registadas complicações cirúrgicas no pós-operatório imediato.

Ocorreu recidiva das queixas em 8 doentes (20%), sendo que desses, 4 doentes foram submetidos a revisão cirúrgica por via "aberta" num período médio de 11 meses após o procedimento endoscópico.

#### CONCLUSÃO:

A cirurgia endoscópica transforaminal é uma alternativa segura e eficaz no tratamento de doentes com hérnia discal lombar foraminal. Estudos com um período de seguimento mais longo e com maior número de doentes são necessários para validar os resultados deste procedimento.



EVENTO VIRTUAL 

# X CONGRESSO DA SPPCV

28 A 30 DE OUTUBRO DE 2021



**SPPCV**  
SOCIEDADE  
PORTUGUESA  
DE PATOLOGIA  
DA COLUNA  
VERTEBRAL

## RESUMOS COMUNICAÇÕES ORAIS

### CO-03

## Modelação Computacional da Degeneração do Disco Intervertebral Lombar Antes e Depois de Cirurgia de Fusão Intersomática Lateral Oblíqua

M. I. Godinho<sup>1</sup>; V. Carvalho<sup>1</sup>; M. T. Matos<sup>2</sup>; P. R. Fernandes<sup>1</sup>; A. P. G. Castro<sup>1</sup>

<sup>1</sup> IDMEC, Instituto Superior Técnico, Universidade de Lisboa;

<sup>2</sup> Hospital dos Lusíadas – Lisboa

#### INTRODUÇÃO:

O avanço da idade e consequente degeneração dos tecidos levam frequentemente à lombalgia, que é o distúrbio musculoesquelético mais prevalente a nível mundial. Alterações nas estruturas ligamentares e nos discos intervertebrais (IVD) encontram-se entre as principais fontes de instabilidade. As técnicas de fusão intersomática, nomeadamente as minimamente invasivas atualmente as opções preferenciais de tratamento para remover o IVD afetado, aliviar a lombalgia e permitir a recuperação em termos biomecânicos. O objetivo deste trabalho divide-se em três espectros: (i) compreender a relação entre degeneração ligamentar e lombalgia, determinando o papel de cada ligamento no movimento, (ii) avaliar o impacto da redução de altura do IVD nas alterações degenerativas, e (iii) determinar a fixação posterior mais vantajosa na cirurgia de fusão intersomática lateral oblíqua (OLIF), particularmente a respeito da degeneração do disco adjacente (ADD).

#### MATERIAL E MÉTODOS:

Foram desenvolvidos dois modelos de elementos finitos 3D, de L3 a L5, gerados a partir de imagens de tomografia computadorizada. Um dos pacientes estava em condição dita saudável e o outro tinha notória redução de altura no nível L4-L5. Foram simulados movimentos do dia-a-dia, considerando graus progressivos de degeneração do IVD e dos ligamentos. O procedimento OLIF foi depois simulado com diferentes tipos de fixação (sem fixação, com fixação unilateral à direita ou à esquerda e fixação bilateral), nas mesmas condições de carga e nos diferentes estados degenerados.

#### PALAVRAS-CHAVE :

Degeneração do Disco Adjacente, Biomecânica, Simulação por Elementos Finitos, OLIF

#### RESULTADOS:

Os ligamentos capsular facetário e longitudinal anterior foram identificados como os mais influentes na estabilidade da coluna, sendo essa influência aumentada com a degeneração e redução de altura do disco. Após a fusão, a presença dos ligamentos tornou-se irrelevante do ponto de vista biomecânico. O procedimento OLIF apresentou uma maior contribuição para ADD do que a degeneração do IVD, sendo a fixação bilateral a melhor opção para obter estabilidade e diminuir o risco de ADD. Contudo, é de destacar que, entre os modelos com fixação unilateral, a opção pela fixação do lado direito mostrou-se como aquela que permite maior redução de tensão no IVD adjacente.

#### CONCLUSÃO:

A prática clínica beneficiará dos resultados deste estudo computacional preliminar e da sua extensão a um conjunto mais amplo de pacientes, especialmente no que concerne à identificação de alternativas cirúrgicas viáveis.





EVENTO VIRTUAL

# X CONGRESSO DA SPPCV

28 A 30 DE OUTUBRO DE 2021



**SPPCV**  
SOCIEDADE  
PORTUGUESA  
DE PATOLOGIA  
DA COLUNA  
VERTEBRAL

## RESUMOS COMUNICAÇÕES ORAIS

### CO-04

## Tratamento Cirúrgico Precoce no Tratamento de Espondilodiscites Piogénicas não Complicadas

Eduardo Moreira Pinto<sup>1</sup>; Artur Teixeira<sup>1</sup>; Ricardo Frada<sup>1</sup>; Tânia Viegas<sup>1</sup>; Manuel Godinho<sup>1</sup>; Pedro Balau<sup>1</sup>; António Miranda<sup>1</sup>

<sup>1</sup> Centro Hospitalar de Entre Douro e Vouga

#### INTRODUÇÃO:

As espondilodiscites são responsáveis por 2 a 7% de todos os casos de infeções musculoesqueléticas. O *Staphylococcus aureus* representa a bactéria predominante (20 a 84%), responsável por cerca de metade dos casos não causados por tuberculose.

O tratamento desta patologia permanece uma área de elevado debate dada a heterogeneidade dos seus pacientes e taxas semelhantes de morbilidade e mortalidade após o tratamento conservador e cirúrgico.

#### MATERIAL E MÉTODOS:

Foi realizada uma análise retrospectiva de todos os pacientes submetidos a tratamento cirúrgico precoce após o diagnóstico de espondilodiscite não complicada durante o período de 3 anos (junho de 2017 a junho de 2020). Os critérios de inclusão foram pacientes com diagnóstico de infeção num estadio inicial, sem sinais de défices neurológicos e com um score de bacteremia de Pittsburgh  $\leq 4$ . Foram excluídos todos os pacientes submetidos inicialmente a tratamento conservador com antibioterapia e que, posteriormente, foram submetidos a intervenção cirúrgica.

#### RESULTADOS:

Foram incluídos 15 pacientes com idades médias de  $64,53 \pm 13,76$  anos. 5 pacientes foram submetidos a vias anteriores (dois XLIF mini-invasivos por via retropleural lateral torácica, um caso de toracofrenolombotomia de D12, L1 e L2, um caso tratado com OLIF e 1 caso com ALIF), associadas a fixações posteriores percutâneas. 7 pacientes apresentaram isolamentos

#### PALAVRAS-CHAVE :

Infiltração Adiposa, Hérnia Discal Lombar, Músculos Paravertebrais, Outcome

bacteriológicos locais, sendo o *Staphylococcus aureus* o organismo mais comumente isolado. A taxa de recidiva local foi nula, no entanto 2 pacientes desenvolveram artrites sépticas do joelho cerca de um ano após o episódio inicial. O tempo médio de internamento foi de 31,3 dias e 85,7% da amostra apresentou bons resultados funcionais após 1 ano de seguimento, com score VAS  $\geq 7$ .

#### CONCLUSÃO:

A espondilodiscite piogénica geralmente é considerada uma doença médica que requer tratamento com antibioterapia como primeira linha. O tratamento cirúrgico tem sido historicamente recomendado apenas em situações clínicas de compressão de elementos neurais, instabilidade, evolução para cifose severa ou falência do tratamento conservador. O tratamento conservador com antibioterapia pode não ser eficaz, levar frequentemente a um grau de destruição importante do corpo vertebral, cifose progressiva e queixas algícas importantes mesmo após um tratamento bem-sucedido do ponto de vista infeccioso. A cirurgia precoce tem o potencial de controlar a infeção, estabilizar a coluna vertebral e promover um alívio imediato da dor o que pode resultar numa recuperação mais rápida, mobilização precoce e melhor qualidade de vida quando comparada com o tratamento conservador



EVENTO VIRTUAL 

# X CONGRESSO DA SPPCV

28 A 30 DE OUTUBRO DE 2021



**SPPCV**  
SOCIEDADE  
PORTUGUESA  
DE PATOLOGIA  
DA COLUNA  
VERTEBRAL

## RESUMOS COMUNICAÇÕES ORAIS

### CO-05

## Impacto da Sinistralidade Laboral nos Resultados Da Discectomia Lombar

Pedro Pereira<sup>1</sup>; Joana Almeida<sup>1</sup>; Daniela Linhares<sup>1</sup>; Manuel Ribeiro Silva<sup>1</sup>; Nuno Neves<sup>1</sup>

<sup>1</sup> Centro Hospitalar e Universitário de São João

A sinistralidade laboral é classicamente considerada um fator de risco para piores resultados na patologia da coluna vertebral. No entanto, a maioria dos estudos neste tópico foram realizados há mais de duas décadas nos EUA, onde o sistema de saúde e o estado social são significativamente diferentes do Português. O objetivo deste trabalho é avaliar o impacto da sinistralidade laboral no resultado clínico de doentes submetidos a microdiscectomia lombar, quando comparados com doentes intervencionados no Sistema Nacional de Saúde (SNS).

Análise retrospectiva de dois grupos de doentes submetidos a microdiscectomia lombar entre 2017 e 2020: em contexto de acidente de trabalho (AT) e no SNS (grupo controlo). Foram avaliados resultados clínicos (ODI e SF-36) e retorno à atividade.

Foram incluídos 84 doentes (44 no grupo AT). O grupo AT apresentava significativamente mais doentes do sexo masculino, sendo a média de idades e o grau de escolaridade semelhantes entre os grupos. A duração de sintomas até à cirurgia foi significativamente superior no grupo de controlo (aumento médio de 34 semanas,  $p < 0.01$ ). O tempo até ao retorno laboral, a taxa de complicações e o follow-up não diferiram significativamente entre os grupos. O valor médio

### PALAVRAS-CHAVE :

Discectomia Lombar, Acidente de Trabalho, Hernia Discal Lombar, Resultados Reportados por Doentes

de ODI foi significativamente superior no grupo AT, quando comparado com o grupo controlo ( $24.2 \pm 11.6$  versus  $17.6 \pm 14.6$ ,  $p = 0.025$ ). Contudo, este valor não difere significativamente da diferença mínima clinicamente importante (MCID). Quanto ao SF-36, os resultados entre os grupos são semelhantes, com exceção das categorias de energia e bem-estar emocional, em que o grupo AT apresentou piores resultados. A análise de regressão efetuada não demonstrou uma influência significativa da duração dos sintomas ou do género no resultado do ODI.

Ao contrário do reportado na literatura, este estudo verificou que a sinistralidade laboral teve um impacto reduzido nos resultados clínicos de doentes submetidos a microdiscectomia lombar. São necessários estudos futuros que tentem perceber o efeito das variações culturais e sociais bem como do sistema de saúde no impacto dos acidentes de trabalho nos resultados da cirurgia vertebral lombar.



EVENTO VIRTUAL 

# X CONGRESSO DA SPPCV

28 A 30 DE OUTUBRO DE 2021



**SPPCV**  
SOCIEDADE  
PORTUGUESA  
DE PATOLOGIA  
DA COLUNA  
VERTEBRAL

## RESUMOS COMUNICAÇÕES ORAIS

### CO-06

## A New Answer for Spinal Cord Injury Repair. A Pre-Clinical Study.

Carla Sousa<sup>1,2,3</sup>; Rui Lima<sup>1</sup>; Manuel Cunha E Sá<sup>3</sup>; Richard G. Fessler<sup>4</sup>; Nuno Silva<sup>1</sup>

<sup>1</sup> Life and Health Sciences Research Institute;

<sup>2</sup> Universidade do Minho;

<sup>3</sup> Hospital Garcia de Orta;

<sup>4</sup> Rush University Medical Center

Spinal cord injury (SCI) is a devastating condition and a serious public health problem, which frequently results in long lasting locomotor, sensory and autonomic impairments. The failure of axons to regenerate after spinal cord injury remains one of the greatest challenges facing both medicine and neuroscience. The initial mechanical trauma is followed by a damaging secondary injury cascade, creating a hostile microenvironment, which not only is no permissive for regeneration but also leads to further damage. One of the most promising treatments for promoting axonal regeneration include maintaining levels of cyclic adenosine monophosphate (cyclic AMP), by a specifically PDE4 inhibitor expressed in neural tissues. So, in our study, we evaluated the therapeutic effect of a PDE4 inhibitor, Roflumilast (ROF; already FDA approved drug for obstructive pulmonary disease). ROF therapy was tested in a thoracic contusion rat model. Surgical procedures (laminectomy and contusion) were performed under sterile conditions and

### PALAVRAS-CHAVE :

Roflumilast, Spinal Cord Injury,  
Contusion, PDE4 inhibitor

animals were randomly treated either with Roflumilast or a saline solution. All data collection was obtained blindly to the treatment group and all procedures were carried out in accordance to EU directive 2010/63/EU and were approved by the ethical committee in life and health sciences (ID: SECVS116/2016, University of Minho). The treatment was effective on neurological recovery. Treated animals presented significant improvements on gross and fine motor functions. Eight weeks following contusion, these animals with signs of paraplegia demonstrated a great recovery by achieving weight supported. The histological assessment revealed a significant decrease of spinal cord cavity size on treated animals. Overall, Roflumilast treatment promotes functional recovery in a severe thoracic contusion injury model and may be a promising drug for SCI treatment.





EVENTO VIRTUAL

# X CONGRESSO DA SPPCV

28 A 30 DE OUTUBRO DE 2021



**SPPCV**  
SOCIEDADE  
PORTUGUESA  
DE PATOLOGIA  
DA COLUNA  
VERTEBRAL

## RESUMOS COMUNICAÇÕES ORAIS

### CO-07

## Escoliose Idiopática do Adolescente: Dispositivo Posterior Dinâmico de Correção da Deformidade, Experiência de 23 Casos em 3 Anos pela Mesma Equipa Cirúrgica

João Luís Silva<sup>1</sup>; Tah Pu Ling<sup>1</sup>; Pedro Sá Cardoso<sup>1</sup>; Oliana Tarquini<sup>1</sup>; Inês Balacó<sup>1</sup>; João Cabral<sup>1</sup>; Marcos Carvalho<sup>1</sup>; Cristina Alves<sup>1</sup>

<sup>1</sup> Serviço de Ortopedia Pediátrica, Hospital Pediátrico – CHUC, EPE

#### INTRODUÇÃO:

A escoliose idiopática do adolescente (EIA) com indicação cirúrgica é habitualmente tratada com recurso à mesma solução cirúrgica, para angulações de curvas ligeiras, moderadas ou graves. A agressividade de uma artrodese, com morbilidade e absentismo escolar relevantes, motivaram o aparecimento de alternativas menos invasivas para casos ligeiros-moderados. Os autores avaliaram um dispositivo desenhado para correção dinâmica da deformidade da coluna imatura, sem fusão óssea, para esta patologia.

#### MATERIAL E MÉTODOS:

Revisão retrospectiva de 25 doentes com EIA ligeiras e moderadas, intervencionados pela mesma equipa cirúrgica dedicada a Coluna (Dezembro/17-Fevereiro/21). Excluídos >18 anos à data da intervenção e com follow-up (FU) <6 meses, com avaliação final de 23 doentes. Antes da cirurgia foi realizado estudo radiográfico completo. A EIA foi classificada segundo Lenke. A fixação foi realizada com recurso a dispositivo posterior dinâmico de correção da deformidade (DPDCD). O outcome primário – percentagem de correção – foi obtido pela razão entre os graus corrigidos às duas semanas após cirurgia, ao último FU, e o Cobb inicial. Como outcomes secundários: complicações (dor ou falência), hemorragia, duração da cirurgia e exposição radiográfica.

#### PALAVRAS-CHAVE :

Escoliose Idiopática, Coluna Pediátrica, Fixação Dinâmica, Instrumentação Menos Invasiva

#### RESULTADOS:

FU médio:22 meses (6-44). Todos doentes de sexo feminino – idade média de 15 anos (11-17). 11 tipo 1 e 12 tipo 5 de Lenke. Risser 0-5 (moda 4). Foram incluídas uma média de 8 vértebras na construção (7-9), com 3 pedículos unilaterais instrumentados em todos os casos (2 proximais adjacentes, 1 distal). A curva major média foi reduzida de 47° pré-operatórios para 25° às duas semanas de pós-operatório e 22,9° no último FU – média de 52,4% de correção final (19,5-84,4). A curva minor média nos mesmos momentos de avaliação passou de 29° para 19° e 12°, com uma média de 63,1% de correção (20-96,7). Houve complicações pós-operatórias em 13% das doentes, uma com perda do efeito distrator com dor e inflamação da cicatriz aos 30 meses após a cirurgia, sendo submetida a extração do sistema. Três falências do sistema com necessidade de conversão para artrodese. Nenhum doente teve alterações neurológicas sensitivo-motoras. Hemorragia média de 70mL (20-310). Nenhuma transfusão. A cirurgia da EIA com DPDCD durou em média 130 minutos (61-213). O fluoroscópio funcionou durante 22 segundos (8-65) com radiação média de 91,58 cGycm 2 (43,4-174,16).

#### CONCLUSÃO:

O DPDCD teve correções radiológicas aceitáveis no pós-operatório final. Apresentou uma taxa de complicações major reduzida, com perdas hemorrágicas insuficientes para motivar transfusão. As intervenções são breves com uma exposição radiológica curta.





DIA 28

DIA 29

DIA 30

ORGANIZAÇÃO

COMUNICAÇÕES ORAIS

POSTERS

EVENTO VIRTUAL

# X CONGRESSO DA SPPCV

28 A 30 DE OUTUBRO DE 2021



**SPPCV**  
SOCIEDADE  
PORTUGUESA  
DE PATOLOGIA  
DA COLUNA  
VERTEBRAL

## POSTERS

**EP-01**

VER MAIS +

### Curiosa Extrusão Oral de Parafuso: Um Caso Clínico

Sara De Carvalho<sup>1</sup>; Sofia Vedor<sup>1</sup>; Rita Figueiredo<sup>1</sup>;  
Helena Silva<sup>1</sup>; Luís Augusto<sup>1</sup>; Vítorino Veludo<sup>1</sup>

<sup>1</sup> Centro Hospitalar e Universitário São João- EPE

**EP-02**

VER MAIS +

### Vertebrectomia em Bloco em Doente com Compressão Medular por Tumor de Células Gigantes

Diogo Luz<sup>1</sup>; Sergio Costa<sup>1</sup>; Vítor Castro Ferreira<sup>1</sup>; Pedro Pais<sup>1</sup>;  
Gonçalo Freitas<sup>1</sup>; Cristina Rodrigues<sup>2</sup>; Manuel Cunha E Sá<sup>1</sup>

<sup>1</sup> Hospital Garcia de Orta;

<sup>2</sup> Centro Hospitalar Universitário Lisboa Norte

**EP-03**

VER MAIS +

### Fratura-Luxação Sub-Axial Cervical: Resultado Clínico e Radiológico de uma Redução Fechada e Artrodese Cervical Anterior

João Lixa<sup>1</sup>; João Duarte Silva<sup>1</sup>; Paula Margarida Vieira<sup>1</sup>;  
Nuno Telo Ramos<sup>1</sup>; Vítorino Veludo<sup>1</sup>; André Rodrigues Pinho<sup>1</sup>

<sup>1</sup> Centro Hospitalar Universitário de São João

**EP-04**

VER MAIS +

### Primary Spinal Epidural Lymphomas: Report of Two Cases and Review of the Literature

Pedro Sousa Barros<sup>1</sup>; Teresa Pinheiro<sup>1</sup>; Francisco Rebelo<sup>1</sup>;  
Bernardo Smet<sup>1</sup>; Lino Fonseca<sup>1</sup>; Rui Rato<sup>1</sup>; José Brás<sup>1</sup>

<sup>1</sup> Centro Hospitalar Universitário Lisboa Central

**EP-05**

VER MAIS +

### Embolização Pré-Operatória no Tratamento Cirúrgico de Lesão Metastática Lombar: Uma Estratégia Alternativa

Sofia Vedor<sup>1</sup>; Sara De Carvalho<sup>1</sup>; Gonçalo Alves<sup>1</sup>; Filipe Duarte<sup>1</sup>;  
Ricardo Morais<sup>1</sup>

<sup>1</sup> Centro Hospitalar e Universitário São João- EPE

**EP-06**

VER MAIS +

### Tratamento Cirúrgico de Fraturas da Apófise Odontoide com Parafuso Anterior: A Propósito de 2 Casos Clínicos

Eduardo Pinto<sup>1</sup>; Artur Teixeira<sup>1</sup>; Ricardo Frada<sup>1</sup>; Tânia Veigas<sup>1</sup>;  
Manuel Godinho<sup>1</sup>; Pedro Balau<sup>1</sup>; António Miranda<sup>1</sup>

<sup>1</sup> CHEDV

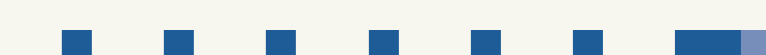**EP-07**

VER MAIS +

### Fratura Luxação Cervical Adjacente a Fusão Cervical Anterior: Relato De Caso

Eduardo Pinto<sup>1</sup>; Artur Teixeira<sup>1</sup>; Ricardo Frada<sup>1</sup>; Tânia Veigas<sup>1</sup>;  
Manuel Godinho<sup>1</sup>; Pedro Balau<sup>1</sup>

<sup>1</sup> CHEDV





DIA 28

DIA 29

DIA 30

ORGANIZAÇÃO

COMUNICAÇÕES ORAIS

POSTERS

EVENTO VIRTUAL 

# X CONGRESSO DA SPPCV

28 A 30 DE OUTUBRO DE 2021



**SPPCV**  
SOCIEDADE  
PORTUGUESA  
DE PATOLOGIA  
DA COLUNA  
VERTEBRAL

## MELHORES POSTERS

**MEP-08**[VER MAIS +](#)

### Correção de Deformidade pós Espondilodiscite Tuberculosa: Corpectomia por Via Anterior Seguida de Instrumentação Lombopélvica

Diogo Luz<sup>1</sup>; Carla Sousa<sup>1</sup>; Melissa Silva<sup>1</sup>; Vítor Castro Ferreira<sup>1</sup>; Pedro Pais<sup>1</sup>; Manuel Cunha E Sá<sup>1</sup>

<sup>1</sup> Hospital Garcia de Orta

**MEP-09**[VER MAIS +](#)

### Compressão Medular como Apresentação Inicial de Sarcoidose Óssea: Caso Clínico e Revisão Literatura

Sérgio Duarte Da Costa<sup>1</sup>; Diogo Luz<sup>1</sup>; Melissa Silva<sup>1</sup>; Inês Pintassilgo<sup>1</sup>; Pedro Pais<sup>1</sup>; Vítor Castro<sup>1</sup>

<sup>1</sup> Hospital Garcia de Orta

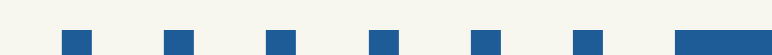**MEP-10**[VER MAIS +](#)

### Fixação Transpedicular Cervicodorsal por Via Percutânea Guiada por Fluoroscopia 2D

João Pedro Oliveira<sup>1</sup>; Sara Sequeira<sup>1,2</sup>; Sergio Figueiredo<sup>1</sup>; Ding Zhang<sup>1</sup>

<sup>1</sup> Centro Hospitalar Lisboa Ocidental;

<sup>2</sup> Instituto de Anatomia da Faculdade de Medicina da Universidade de Lisboa





EVENTO VIRTUAL

# X CONGRESSO DA SPPCV

28 A 30 DE OUTUBRO DE 2021



**SPPCV**  
SOCIEDADE  
PORTUGUESA  
DE PATOLOGIA  
DA COLUNA  
VERTEBRAL

## RESUMOS POSTERS

### EP-01

## Curiosa Extrusão Oral de Parafuso: Um Caso Clínico

Sara De Carvalho<sup>1</sup>; Sofia Vedor<sup>1</sup>; Rita Figueiredo<sup>1</sup>; Helena Silva<sup>1</sup>;  
Luís Augusto<sup>1</sup>; Vitorino Veludo<sup>1</sup>

<sup>1</sup> Centro Hospitalar e Universitário São João, EPE

#### INTRODUÇÃO:

Apesar da cirurgia por abordagem anterior da coluna cervical ser um procedimento bem estabelecido no tratamento de diversas patologias que afetam a coluna cervical, esta encontra-se associada a vários tipos de complicações pós-operatórias. São escassos os casos reportados na literatura de perfuração faríngea com extrusão oral de parafusos ou placa cervical, complicação rara associada a este procedimento.

#### MATERIAL E MÉTODOS:

Descrição de caso de perfuração faríngea com extrusão oral de parafuso e migração anterior de placa, numa mulher de 86 anos, 8 anos após instrumentação anterior da coluna cervical com recurso a placa e parafusos transsomáticos em C3 e C5, por mielopatia cervical.

#### PALAVRAS-CHAVE :

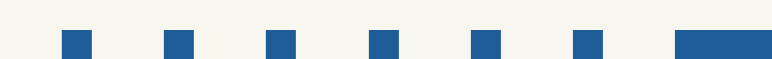Perfuração Faríngea, Abordagem Cervical Anterior, Extrusão Parafuso, Complicação Pós-Operatória

#### RESULTADOS:

Realizada cirurgia de revisão com extração do material e rafia da faringe, com resolução da sintomatologia. Após 3 semanas da alta hospitalar, volta por quadro de dor cervical e perda gradual da capacidade de marcha. Realizou ressonância magnética da coluna cervical que demonstrou espondilodiscite entre C5 e C7, empiema intracanal, abscesso pré-vertebral e adicional colapso dos corpos vertebrais com recuo do muro posterior. Iniciada antibioterapia empírica e submetida inicialmente a fixação cervical posterior, seguida de fixação cervical anterior em 2º tempo operatório, com evolução clínica favorável e recuperação da capacidade de marcha com apoio.

#### CONCLUSÃO:

A extrusão oral de materiais de instrumentação anterior da coluna cervical é rara e potencialmente ameaçadora de vida. Deve ser realizada uma análise individual de cada caso, no sentido de melhor avaliar qual o tratamento mais adequado.





EVENTO VIRTUAL

# X CONGRESSO DA SPPCV

28 A 30 DE OUTUBRO DE 2021



**SPPCV**  
SOCIEDADE  
PORTUGUESA  
DE PATOLOGIA  
DA COLUNA  
VERTEBRAL

## RESUMOS POSTERS

### EP-02

## Vertebrectomia em Bloco em Doente com Compressão Medular por Tumor de Células Gigantes

Diogo Luz<sup>1</sup>; Sergio Costa<sup>1</sup>; Vítor Castro Ferreira<sup>1</sup>; Pedro Pais<sup>1</sup>; Gonçalo Freitas<sup>1</sup>; Cristina Rodrigues<sup>2</sup>; Manuel Cunha E Sá<sup>1</sup>

<sup>1</sup> Hospital Garcia de Orta;

<sup>2</sup> Centro Hospitalar Universitário Lisboa Norte

### INTRODUÇÃO:

O tumor de células gigantes é o tumor primário ósseo benigno localmente mais agressivo, com alta probabilidade de recorrência. Estes apresentam um desafio adicional quando localizados na coluna vertebral, devido à extensão para o canal vertebral e consequente probabilidade de compressão medular, assim como à dificuldade de efetuar uma ressecção total pelo contacto íntimo com as estruturas neurológicas.

Reportamos um caso de um doente com um tumor de células gigantes vertebral dorsal, com compressão medular com paraparésia, submetido a remoção total, assim como uma breve revisão da literatura relevante.

### MATERIAL E MÉTODOS:

Exploração do caso clínico e revisão da literatura

### RESULTADOS:

Sexo masculino, 65 anos, em seguimento em consulta de oncologia por tumor de células gigantes da grelha costal posterior à esquerda com envolvimento dos corpos vertebrais T5 e T6. Queixas de dor axial e torácica refratárias a terapêutica médica otimizada, com seguimento em consulta de medicina da dor. Inicia quadro de paraparésia e alteração de sensibilidade do membro inferior direito de novo. Ao exame neurológico apresentava de alterações paraparésia com força muscular G4 MRC assim como hipostesia termoalgica abaixo do dermatomo de T6,

### PALAVRAS-CHAVE :


Oncologia, Vertebrectomia, Tumor Primário do Osso, Compressão Medular

os reflexos osteotendinosos apresentavam-se globalmente diminuídos, reflexo cutâneo-plantar com resposta flexora bilateramente. Sensibilidade postural e vibratória conservadas. Neste contexto foi referenciado ao nosso centro, onde efetuou ressonância magnética da coluna vertebral, que documentou agravamento imagiológico, apresentando massa paravertebral costal esquerda, em T5-T6 medindo 9x8x5cm, com invasão dos corpos vertebrais de T5 e T6 e fratura de T6; lesões líticas de T5 e T6 com extensão aos elementos posteriores; componente epidural condicionando compressão medular

Foi proposto para cirurgia para descompressão, exérese de lesão e estabilização da coluna vertebral em contexto urgente. Foi efetuada angiografia terapêutica pré-operatória, com identificação e embolização das artérias intercostais com contribuição para a vascularização tumoral.

Foi intervencionado inicialmente por via antero-lateral direita, com abordagem transtorácica e transpleural, com identificação da lesão centrada a T5-T6. Foi efetuada costotomia, dissecação do plano anterior e lateral esquerdo, incisão do ligamento longitudinal anterior e discectomia nos limites superiores e inferiores da lesão. De seguida, com o doente em decúbito ventral, foi efectuada vertebrectomia e costectomia em bloco, com posterior instrumentação e colocação de suporte anterior com cilindro expansível.

Alta ao 17º dia pós-operatório, tendo-se objetivado uma melhoria progressiva do défice neurológico em internamento e subseqüentemente em ambulatório, com recuperação total aos 3 meses de pós-operatório.





EVENTO VIRTUAL

# X CONGRESSO DA SPPCV

28 A 30 DE OUTUBRO DE 2021



**SPPCV**  
SOCIEDADE  
PORTUGUESA  
DE PATOLOGIA  
DA COLUNA  
VERTEBRAL

## RESUMOS POSTERS

### EP-03

## Fratura-Luxação Sub-Axial Cervical: Resultado Clínico e Radiológico de uma Redução Fechada e Artrodese Cervical Anterior

João Lixa<sup>1</sup>; João Duarte Silva<sup>1</sup>; Paula Margarida Vieira<sup>1</sup>; Nuno Telo Ramos<sup>1</sup>; Vitorino Veludo<sup>1</sup>; André Rodrigues Pinho<sup>1</sup>

<sup>1</sup> Centro Hospitalar Universitário de São João

#### INTRODUÇÃO:

As fraturas-luxação da coluna cervical representam um espectro de lesões complexas, com grande potencial de instabilidade e risco de lesão medular importante.

#### CASO CLÍNICO:

Sexo masculino, 48 anos, vítima de queda em altura. Apresentava queixas de cervicalgia e o exame neurológico evidenciou uma lesão medular ASIA B com nível motor por C7.

A radiografia da coluna cervical evidenciou uma anterolistese C5-C6. A TC da coluna cervical mostrou uma luxação completa das facetas articulares entre C5-C6 à direita e uma subluxação à esquerda, com fratura da pars articular de C6 direita e fratura das apófises espinhosas de C4 e C5.

O doente foi submetido a redução fechada por método de tração cervical com sistema de Gardner-Wells sem agravamento neurológico durante o procedimento. Posteriormente, realizou uma ressonância magnética da coluna cervical que revelou sinais de lesão do complexo ligamentar posterior entre C2 e C7 e edema do ligamento longitudinal anterior, sem rotura evidente. O disco de C5-C6 apresentava um abaulamento posterior com uma rotura do anel fibroso e uma área de hipersinal em T2 no cordão medular no mesmo nível. Foi submetido a discectomia cervical anterior e artrodese C5-C6 com cage em PEEK preenchida com enxerto autólogo e fixação com placa anterior. Ao terceiro dia pós-operatório iniciou programa de reabilitação funcional dirigido à lesão medular e aos seis meses de seguimento apresenta melhoria do estado neurológico (ASIA D). A TC de controlo mostra uma consolidação da artrodese cervical.


#### PALAVRAS-CHAVE :

Trauma Cervical, Fratura-luxação, Coluna Cervical Sub-axial, Artrodese Anterior

#### DISCUSSÃO:

As fraturas-luxação de facetas cervicais ocorrem geralmente por um mecanismo de flexão/distração de alta energia, atingindo a coluna subaxial na maioria dos casos. As luxações bilaterais estão associadas a maior energia e maior probabilidade de lesão medular.

As fraturas da coluna cervical foram classificadas ao longo do tempo, por meio da utilização de diferentes critérios. Atualmente as classificações mais utilizadas são as de Allen e da AO. O tratamento visa restituir a anatomia e garantir a estabilidade da coluna cervical com proteção neural. A redução deve ser efetuada o mais precocemente possível, preferencialmente nas primeiras quatro horas após a lesão. A necessidade da realização de ressonância magnética prévia à manobra de redução não é consensual, contudo a literatura suporta a execução da manobra de redução em doentes colaborantes mesmo sem RM cervical efetuada. No caso descrito, foi realizada uma redução fechada nas primeiras quatro horas, sem agravamento do estado neurológico. A artrodese foi realizada por via anterior, nas primeiras 12 horas.



EVENTO VIRTUAL 

# X CONGRESSO DA SPPCV

28 A 30 DE OUTUBRO DE 2021



**SPPCV**  
SOCIEDADE  
PORTUGUESA  
DE PATOLOGIA  
DA COLUNA  
VERTEBRAL

## RESUMOS POSTERS

### EP-04

## Primary Spinal Epidural Lymphomas – Report of Two Cases and Review of the Literature

Pedro Sousa Barros<sup>1</sup>; Teresa Pinheiro<sup>1</sup>; Francisco Rebelo<sup>1</sup>; Bernardo Smet<sup>1</sup>; Lino Fonseca<sup>1</sup>; Rui Rato<sup>1</sup>; José Brás<sup>1</sup>

<sup>1</sup> Centro Hospitalar Universitário Lisboa Central

#### INTRODUÇÃO:

Os Linfomas epidurais primários da coluna são tumores raros perfazendo menos de 5% de todos os linfomas. Apresentam-se frequentemente com sintomas compressivos, embora a apresentação com queixas algicas ao nível da lesão também seja comum. A apresentação é mais frequente ao nível da coluna dorsal seguida da coluna lombar. Estes casos pretendem mostrar uma apresentação atípica de um tumor raro como possível diagnóstico diferencial de lesões epidurais.

#### MÉTODOS:

Fizemos uma análise retrospectiva entre os anos de 2015 e 2020 e avaliamos os processos clínicos, exames de imagem, achados ao exame físico e resultados anatomopatológicos de todos os casos de linfomas epidurais, tendo excluído aqueles em que se tenha identificado doença noutros locais.

#### PALAVRAS-CHAVE :


Oncology, Lymphoma, Spinal Tumors, Epidural Tumors

#### RESULTADOS:

Nos últimos 6 anos identificamos dois casos de linfomas epidurais primários da coluna vertebral. Um dos casos em causa é de uma doente com queixas de lombalgia com irradiação bilateral para os membros inferiores e que do seu estudo se identificou uma lesão epidural ao nível de L5-S1. Foi realizada uma biópsia que identificou histologicamente o tumor. O segundo caso clínico é de um doente com queixas algicas intensas na região lombar alta, dificuldade na marcha e que ao exame físico apresentava sinais piramidais, sem nível de sensibilidade indentificável. Realizou RM que mostrou uma lesão intracanal epidural ao nível de D5-D6. O doente foi intervencionado com remoção da lesão que histologicamente demonstrou tratar-se de um linfoma.

#### CONCLUSÕES:

Estes casos clínicos ilustram uma entidade rara e demonstram a experiência do nosso serviço com este tipo de tumor nos últimos seis anos. A sua análise e comparação com o que está descrito na literatura permite uma melhor compreensão das características desta patologia.





EVENTO VIRTUAL

# X CONGRESSO DA SPPCV

28 A 30 DE OUTUBRO DE 2021



**SPPCV**  
SOCIEDADE  
PORTUGUESA  
DE PATOLOGIA  
DA COLUNA  
VERTEBRAL

## RESUMOS POSTERS

### EP-05

## Embolização Pré-Operatória no Tratamento Cirúrgico de Lesão Metastática Lombar: Uma Estratégia Alternativa

Sofia Vedor<sup>1</sup>; Sara De Carvalho<sup>1</sup>; Gonçalo Alves<sup>1</sup>; Filipe Duarte<sup>1</sup>; Ricardo Morais<sup>1</sup>

<sup>1</sup> Centro Hospitalar e Universitário São João, EPE

#### INTRODUÇÃO:

No momento de diagnóstico, cerca de 30% dos doentes com Carcinoma de Células Renais (CCR) apresentam metastização à distância, sendo o osso um dos locais mais comumente afetados. A embolização pré-operatória de lesões metastáticas com o objetivo de reduzir as perdas hemáticas e facilitar a remoção destas lesões é ainda um procedimento pouco consensual. Apesar de existirem algumas séries de casos e estudos comparativos na literatura acerca dos benefícios da embolização pré-operatória de lesões metastáticas hipervascularizadas, atualmente esta abordagem não é rotineiramente executada em Portugal.

#### MATERIAL E MÉTODOS:

Descrição de caso de um doente de 67 anos, com o diagnóstico de CCR metastizado submetido a embolização pré-operatória de volumosa lesão expansiva centrada na hemivértebra L3 esquerda, associada a fratura patológica, erosão óssea e projeção paravertebral e intracanal.

#### RESULTADOS:

Trata-se de um doente submetido a nefrectomia radical esquerda em 2010 por carcinoma de células claras – pT2 N0, M0, R0. Cerca de 5 anos após o diagnóstico, identificaram-se 4 nódulos pulmonares, correspondentes a lesões secundárias da neoplasia primitiva, traduzindo progressão do processo neoplásico. Em Abril/2018, em ressonância magnética, identificou-se lesão metastática de 6 cm,

#### PALAVRAS-CHAVE :

Carcinoma de Células Renais, Metástase Vertebral, Embolização Pré-Operatória, Angiografia

hipervascularizada, envolvendo o hemicorpo e hemiarco posterior esquerdo de L3, com componente paravertebral, intracanal epidural e foraminal, estendendo-se de L2 a L4. Em Julho/2018, foi submetido a procedimento angiográfico pré-operatório com cateterismo seletivo e embolização dos ramos de L2 e L3 direitos com partículas (correspondentes aos vasos hipertrofiados que alimentavam a lesão). Na intervenção cirúrgica que decorreu no dia seguinte, foi realizada a exérese da lesão secundária de L3. Em TC lombar de controlo em Julho/2018, foi notória a franca redução do tamanho lesional, identificando-se remanescente tumoral na vertente lateral do hemicorpo vertebral com ligeira projeção paravertebral. Em Novembro/2018, reiniciou quadro de queixas álgicas e limitação da marcha com tradução imagiológica de recidiva local da lesão. Durante os 6 meses seguintes, estabilidade clínica, tendo contudo existido crescimento do resíduo tumoral, com internamento em Abril/19 por EAMSST em fase terminal da doença, com disseminação generalizada da neoplasia, tendo acabado por falecer.

#### CONCLUSÃO:

Identificação e tratamento cirúrgico de lesões secundárias do CCR pode proporcionar suporte paliativo, minimização da morbilidade, com aumento da sobrevida a curto/médio prazo. A embolização pré-operatória de lesões vertebrais parece constituir uma nova estratégia alternativa, complementar, para a otimização da resseção cirúrgica.





EVENTO VIRTUAL

# X CONGRESSO DA SPPCV

28 A 30 DE OUTUBRO DE 2021



**SPPCV**  
SOCIEDADE  
PORTUGUESA  
DE PATOLOGIA  
DA COLUNA  
VERTEBRAL

## RESUMOS POSTERS

### EP-06

## Tratamento Cirúrgico de Fraturas da Apófise Odontoide com Parafuso Anterior: A Propósito de 2 Casos Clínicos

Eduardo Pinto<sup>1</sup>; Artur Teixeira<sup>1</sup>; Ricardo Frada<sup>1</sup>; Tânia Veigas<sup>1</sup>; Manuel Godinho<sup>1</sup>; Pedro Balau<sup>1</sup>; António Miranda<sup>1</sup>

<sup>1</sup> CHEDV

#### INTRODUÇÃO:

As fraturas da odontoide compreendem até 20% de todas as fraturas da coluna cervical. Fraturas na sua base, classificadas segundo Anderson e D'Alonzo como lesões do Tipo II, são o padrão mais comum e correspondem às fraturas cervicais mais comuns em pacientes com mais de 70 anos.

As fraturas da apófise odontoide do tipo II apresentam um algoritmo de tratamento pouco consensual, incluindo desde o tratamento conservador com imobilização externa (como colar cervical, Minerva e outras órteses cervicotorácicas e Halo), ao tratamento cirúrgico com fixação com parafuso anterior ou fusão cervical posterior. A técnica de fixação com parafuso anterior em fraturas da apófise odontoide do tipo II foi inicialmente descrita por Nakanishi e Bohler.

#### RELATO DE CASO:

Relatamos dois casos clínicos de pacientes do sexo masculino, de 36 e 51 anos, que deram entrada no serviço de urgência após, respetivamente, acidente de viação e queda de cinco metros. Ao exame inicial apresentavam queixas isoladas de cervicalgia, sem deficits motores ou sensitivos. O estudo suplementar revelou, em ambos os casos, a presença de fratura da apófise odontoide, Anderson e D'Alonzo tipo 2B. Foi realizada fixação de C2 com parafuso anterior.

#### PALAVRAS-CHAVE :


Apofise Odontoide, Fraturas Cervicais, Coluna Vertebral, Osteossintese com Parafuso Anterior

#### RESULTADOS:

Após 1 ano de seguimento, os pacientes apresentaram uma melhoria clínica significativa, sem complicações associadas ao tratamento proposto e com um Neck Disability Index de 12% e 16%.

#### DISCUSSÃO:

O tratamento cirúrgico fraturas da apófise odontoide do tipo II é recomendado em fraturas com desvio, fraturas que condicionem instabilidade segmentar e com um potencial elevado de evolução para pseudartrose. A fixação com parafuso anterior e fusão cervical posterior instrumentada são as opções cirúrgicas mais utilizadas, mas com indicações e contra-indicações únicas, bem como resultados relatados variados. A fixação com parafuso anterior pode preservar o movimento atlantoaxial, mas requer uma redução prévia da fratura, um ligamento transversal intacto e um traço de fratura com uma geometria favorável para obtenção de uma compressão adequada do foco fraturário. Além disso, pacientes com idades mais avançadas podem apresentar uma probabilidade de evolução para pseudoartrose superior com a utilização desta técnica, bem como disfagia pós-operatória. A complicação mais comum do procedimento é o posicionamento incorreto dos parafusos que predispõe a uma maior probabilidade de falência e complicações.





EVENTO VIRTUAL

# X CONGRESSO DA SPPCV

28 A 30 DE OUTUBRO DE 2021



**SPPCV**  
SOCIEDADE  
PORTUGUESA  
DE PATOLOGIA  
DA COLUNA  
VERTEBRAL

## RESUMOS POSTERS

### EP-07

## Fratura Luxação Cervical Adjacente A Fusão Cervical Anterior: Relato de Caso

Eduardo Pinto<sup>1</sup>; Artur Teixeira<sup>1</sup>; Ricardo Frada<sup>1</sup>; Tânia Veigas<sup>1</sup>;  
Manuel Godinho<sup>1</sup>; Pedro Balau<sup>1</sup>

<sup>1</sup> CHEDV

#### INTRODUÇÃO:

A fusão cervical anterior foi relatada pela primeira vez em 1955 por Smith e Robinson, sendo agora considerada por muitos autores como o gold-standard para o tratamento da maioria das doenças degenerativas da coluna cervical. Conforme o número de segmentos fundidos aumenta, é desenvolvido um braço de alavanca progressivamente mais longo, aumentando as forças de tensão nos segmentos adjacentes. A biomecânica de um segmento não fundido adjacente a uma região de fusão foi investigada por Goel et al. Existem apenas 5 relatos de casos publicados referentes a fraturas-luxação adjacentes a fusões cervicais prévias.

#### MATERIAL E MÉTODOS:

Relatamos o caso clínico de uma paciente do sexo feminino, de 56 anos, que deu entrada na sala de emergência após acidente de viação associado a traumatismo cervical. Apresentava história prévia de ACDF C5-C6 e C6-C7 oito anos antes, tendo evoluído favoravelmente e sendo completamente autónoma previamente ao traumatismo.

Na avaliação inicial verificou-se um quadro de tetraplegia, nível sensorial em T1 e nível motor em C7. A tomografia computadorizada evidenciou fratura luxação C7-D1 com bloqueio facetário bilateral. A paciente foi então submetida a ACDF C7-D1 associado a uma fixação posterior de C5 a T2.

#### PALAVRAS-CHAVE :


Fratura Luxação Cervical, Fusão Cervical Anterior, Trauma Cervical, Nível Adjacente

#### RESULTADOS:

Após 1 ano de seguimento, a paciente apresentou uma melhoria significativa da função respiratória, apesar de manter um ASIA A e nível neurológico da lesão em C4.

#### CONCLUSÃO:

A combinação de instabilidade cervical traumática no cenário de uma fusão cervical anterior é extremamente incomum. Foi demonstrado que a fusão de um ou mais segmentos leva ao aumento do stresse e movimento anómalo nos segmentos adjacentes, o que culmina na degeneração mais precoce destes segmentos. No entanto, a influência desta degeneração no contexto traumático ainda não está estudada. Uma revisão da literatura identificou cinco casos adicionais de fraturas luxação adjacentes a fusões cervicais anteriores. Os mecanismos de lesão incluíram acidentes com veículos motorizados e quedas. Devido ao bloqueio da faceta articular, lesão do disco intervertebral e infolding da cápsula, ligamentos longitudinais anterior e posterior e do ligamento amarelo, é um desafio preservar a função da medula espinhal durante o processo de redução da anatomia cervical. Atualmente, não existe uma estratégia de tratamento padronizada e a experiência do cirurgião geralmente é o fator decisivo. Em pacientes com fusões cervicais prévias e com história de traumatismo, é essencial uma avaliação minuciosa dado o potencial biomecânico de desenvolvimento de fraturas adjacentes aos níveis fundidos





EVENTO VIRTUAL

# X CONGRESSO DA SPPCV

28 A 30 DE OUTUBRO DE 2021



**SPPCV**  
SOCIEDADE  
PORTUGUESA  
DE PATOLOGIA  
DA COLUNA  
VERTEBRAL

## RESUMOS POSTERS

### EP-08

## Correção de Deformidade Pós Espondilodiscite Tuberculosa: Corpectomia por Via Anterior Seguida de Instrumentação Lombopélvica

Diogo Luz<sup>1</sup>; Carla Sousa<sup>1</sup>; Melissa Silva<sup>1</sup>; Vítor Castro Ferreira<sup>1</sup>; Pedro Pais<sup>1</sup>; Manuel Cunha e Sá<sup>1</sup>

<sup>1</sup> Hospital Garcia de Orta

#### INTRODUÇÃO:

A Espondilodiscite por *Micobacterium tuberculosis* constitui a manifestação extrapulmonar mais frequente da tuberculose, podendo resultar em colapso vertebral, deformação cifótica, dor axial e compromisso neurológico.

Apresentamos um caso de uma doente com colapso total de L5 após espondilodiscite tuberculosa, com dor axial refratária e incapacidade funcional para carga e marcha, submetida a uma abordagem cirúrgica 360°, com posterior revisão da literatura publicada.

#### CASO CLÍNICO:

Sexo feminino, 49 anos, com diagnóstico prévio de espondilodiscite tuberculosa em L5. Efetuou 8 meses de terapêutica com tuberculostáticos, com resposta clínica, analítica e imagiológica favorável. Com doença estabilizada, foi referenciada a consulta de neurocirurgia por dor axial de muito difícil controlo, com incapacidade para o levantar e marcha por dor (VAS 7 em repouso, VAS 9 com o levantar).

Apresentava-se em consulta com dor axial incapacitante com irradiação bilateral pela face lateral da coxa e perna, até à face dorsal do pé. Apresentava também paraparesia FM G4 MRC por sarcopenia derivada a se encontrar acamada desde o diagnóstico.

O estudo imagiológico com Tomografia Computadorizada (TC) e Ressonância Magnética demonstrava estabilidade da doença quando comparadas com avaliações prévias, sem evidência de doença inflamatória ativa, demonstrando um colapso total do corpo vertebral de L5.

#### PALAVRAS-CHAVE :

Espondilodiscite, Tuberculose, Corpectomia, Instrumentação Lombopélvica

De forma a complementar o estudo pré-operatório e devido ao facto de a doente se encontrar acamada há cerca de 8 meses, efetuou também osteodensitometria óssea que documentou osteoporose grave (t-score -5,7).

Foi proposta para cirurgia para correção de deformidade lombar, tendo-se submetido a doente a um primeiro tempo cirúrgico onde se efetuou corpectomia de L5 por via anterior, com colocação de um cilindro expansível. Subsequentemente submeteu-se a doente a um segundo tempo operatório para estabilização lombopélvica através de instrumentação transpedicular lombar e colocação de parafusos S2-iliacos.


Efetuo TC pós-operatória que revelou boa correção de deformidade, com correta implantação do material protésico.

No período pós-operatório não se observaram complicações cirúrgicas. A doente iniciou reabilitação motora, com melhoria progressiva da dor e da tolerância para levantar e carga. Foi referenciada a tratamento de osteoporose em consulta de Reumatologia.

Na consulta de follow-up aos 4 meses, com melhoria parcial na dor axial e força muscular global, tolerando marcha e carga por pequenos períodos.

#### CONCLUSÃO:

Expomos caso de correção de deformidade com uma abordagem 360°, com bom resultado cirúrgico. Assinala-se a importância do estudo de densitometria em doentes acamados de longa duração, independentemente da idade, de forma a proporcionar o melhor outcome clínico e cirúrgico.





EVENTO VIRTUAL

# X CONGRESSO DA SPPCV

28 A 30 DE OUTUBRO DE 2021



**SPPCV**  
SOCIEDADE  
PORTUGUESA  
DE PATOLOGIA  
DA COLUNA  
VERTEBRAL

## RESUMOS POSTERS

### EP-09

## Compressão Medular como Apresentação Inicial de Sarcoidose Óssea: Caso Clínico e Revisão Literatura

Sérgio Duarte Da Costa<sup>1</sup>; Diogo Luz<sup>1</sup>; Melissa Silva<sup>1</sup>; Inês Pintassilgo<sup>1</sup>; Pedro Pais<sup>1</sup>; Vitor Castro<sup>1</sup>

<sup>1</sup> Hospital Garcia de Orta

#### INTRODUÇÃO:

Sarcoidose é uma doença inflamatória de etiologia pouco esclarecida, caracterizada microscopicamente por granulomatose não caseosa. O envolvimento ósseo na sarcoidose é um fenómeno raro, presente em 0,5% dos doentes com doença multissistémica. Destes, 50% apresentam envolvimento raquidiano. O sintoma inicial mais comum é dor axial. Do nosso conhecimento não está descrito qualquer caso de compressão medular por sarcoidose óssea.

#### MATERIAL E MÉTODOS:

Exploração de caso clínico e revisão da literatura relativa a sarcoidose óssea

#### RESULTADOS:

Mulher, 23 anos, natural de Guiné-Bissau, apresenta-se com quadro de cervicalgia nos 3 meses prévios, e acompanhada de tetraparésia com 1 semana de evolução.

Ao exame neurológico inicial assinala-se plegia nos movimentos das mãos e plegia flácida dos membros inferiores (MI). Concomitantemente apresentava hipostesia termoálgica pelo dermatomo C4, anestesia abaixo do dermatomo de D4 e comprometimento da sensibilidade profunda postural. Tomografia computadorizada (TC) cervical documentou inversão da lordose cervical e lesão hipodensa somática de C6, sem aparente componente epidural. Ressonância magnética (RM) do neuro-eixo documentou lesão circunferencial centrada a C6, envolvendo as vertebrae C5 a C7, com componente epidural ocupando mais de metade do canal vertebral e condicionando compressão medular com edema que se estende desde o espaço retrossomático de C5 até D3.

#### PALAVRAS-CHAVE :

Corpectomia, Sarcoidose Óssea, Artrodese Cervicodorsal, Compressão Medular

Intervencionada de urgência, por via anterior, abordagem Smith-Robinson, para corpectomia C5-C6-C7, exérese de tumor e artrodese com cilindro expansível e placa. No pós-operatório realiza TC toraco-abdomino-pélvica, documentando micronódulos pulmonares apicais, gânglios supra-claviculares esquerdos, mediastínicos e hilares. Documentam-se também lesões nodulares hipovasculares no parênquima renal bilateralmente. O exame histológico demonstra granulomatose não necrotizante, com histiocitose. Exame bacteriológico e micobacteriológico do lavado broncoalveolar negativos.

Observou-se uma melhoria progressiva dos défices neurológicos nas primeiras 6 semanas de pós-operatório, com recuperação da sensibilidade álgica e recuperação motora, força muscular (FM) G4+ MRC nos movimentos da mão e com FM G3 nos MIs. No entanto, às 6 semanas, verificou-se novo agravamento neurológico e recidiva imagiológica. Tendo em conta dados clínico laboratoriais, foi assumido diagnóstico de sarcoidose e instituída corticoterapia com melhoria neurológica e redução da massa tumoral em RM cervical. Foi posteriormente realizada fixação posterior C4-D1. No último follow-up (2 meses) doente com FM G4+ MRC nos MIs, com capacidade de deambular com auxílio.

#### CONCLUSÃO:

Do nosso conhecimento, trata-se do primeiro caso relatado de sarcoidose de envolvimento ósseo com compressão medular associada. De realçar neste caso a elevada eficácia da terapêutica imunossupressora na redução da massa tumoral e consequente melhoria neurológica.





EVENTO VIRTUAL

# X CONGRESSO DA SPPCV

28 A 30 DE OUTUBRO DE 2021



**SPPCV**  
SOCIEDADE  
PORTUGUESA  
DE PATOLOGIA  
DA COLUNA  
VERTEBRAL

## RESUMOS POSTERS

### EP-10

## Fixação Transpedicular Cervicodorsal por Via Percutânea Guiada por Fluoroscopia 2D

João Pedro Oliveira<sup>1</sup>; Sara Sequeira<sup>1,2</sup>; Sergio Figueiredo<sup>1</sup>; Ding Zhang<sup>1</sup>

<sup>1</sup> Centro Hospitalar Lisboa Ocidental;

<sup>2</sup> Instituto de Anatomia da Faculdade de Medicina da Universidade de Lisboa

#### OBJETIVOS:

A fixação transpedicular cervical subaxial confere vantagem biomecânica relativamente à instrumentação às massas laterais. Contudo, é uma técnica desafiante devido ao tamanho reduzido e convergência acentuada dos pedículos. Além disso, a proximidade das artérias vertebrais leva a risco acrescido de complicações neurovasculares. Descreve-se uma técnica de instrumentação transpedicular percutânea da charneira cervicodorsal a partir de um caso clínico.

#### MÉTODOS:

Apresentação de caso clínico e descrição de técnica cirúrgica.

#### RESULTADOS:

Homem de 60 anos, sem antecedentes pessoais relevantes, vítima de queda de bicicleta da qual resultou traumatismo cervical. Não apresentava défices neurológicos. A tomografia computadorizada (TC) documentou fractura-luxação C7-D1 com anterolistese grau I/IV, associada a fractura da lâmina, pars interarticularise apófise transversa direita de C7, e fractura da pars interarticularisde D1 esquerda. O doente foi operado em regime urgente, inicialmente por via anterior, com redução aberta e artrodese C7-D1 com espaçador interssomático e placa. Dada a instabilidade por fractura da pars interarticularis, foi submetido a uma segunda intervenção por via posterior, sete dias depois, com fixação transpedicular percutânea de C7-D1 guiada por fluoroscopia 2D (C-arm). Em posição de Concorde, com o crânio fixado por Mayfield, confirmou-se a obtenção de incidências desimpedidas e de boa qualidade nos planos antero-posterior, lateral e oblíquo. Esta última incidência é essencial para o adequado posicionamento dos parafusos transpediculares, sendo a rotação do C-arm estabelecida

#### PALAVRAS-CHAVE :

Fixação Transpedicular Percutânea, Fixação Transpedicular Cervical Subaxial, Fixação Transpedicular Charneira Cervicodorsal, Instrumentação Percutanea Cervical

de acordo com o estudo pré-operatório do ângulo de convergência dos pedículos a canular. O ponto de entrada percutâneo foi estabelecido na incidência oblíqua, após obtenção de uma forma perfeitamente circular do contorno do pedículo, sendo a incisão realizada no ponto de projeção na pele do centro desse círculo. Os quatro pedículos foram canulados progressivamente sob apoio fluoroscópico, alternando entre as incidências ortogonais e oblíqua. A restante técnica de instrumentação percutânea foi a habitual. Não se registaram intercorrências, a TC de controlo demonstrou adequado posicionamento da instrumentação e o doente teve alta às 72 horas pós-operatórias, sem défices neurológicos.

#### CONCLUSÃO:

A colocação de parafusos transpediculares cervicais subaxiais e na charneira cervico-dorsal é desafiante, pelas suas particularidades anatómicas e risco de lesão neurovascular significativo. Em C7, o risco vascular é menor pela habitual ausência de artéria vertebral a esse nível, e o pedículo assume habitualmente maiores dimensões. Com adequado planeamento pré-operatório e suporte de imagem intra-operatório, é possível colocar parafusos transpediculares nesta região anatómica de forma segura. A via percutânea minimamente invasiva permite uma recuperação mais rápida, encurtando o tempo de internamento.

